



Prova non estratta

34

CONCORSO PUBBLICO, PER TITOLI ED ESAMI, PER LA COPERTURA A TEMPO INDETERMINATO DI N. 1 POSTO DI DIRIGENTE MEDICO - DISCIPLINA: RADIODIAGNOSTICA (AREA DELLA MEDICINA DIAGNOSTICA E DEI SERVIZI)

PROVA SCRITTA N. 1

Gestione radiologica del politrauma nella rete Hub-Spoke: percorso diagnostico e semeiotica TC.



CONCORSO PUBBLICO, PER TITOLI ED ESAMI, PER LA COPERTURA A TEMPO
INDETERMINATO DI N. 1 POSTO DI DIRIGENTE MEDICO - DISCIPLINA:
RADIOLOGICA (AREA DELLA MEDICINA DIAGNOSTICA E DEI SERVIZI)

PROVA SCRITTA N. 2

Approccio radiologico al dolore addominale acuto: percorso diagnostico integrato,
appropriatezza e principali reperti TC.



PROVA NON ESAMINATA

36

CONCORSO PUBBLICO, PER TITOLI ED ESAMI, PER LA COPERTURA A TEMPO
INDETERMINATO DI N. 1 POSTO DI DIRIGENTE MEDICO - DISCIPLINA:
RADIOLOGICA (AREA DELLA MEDICINA DIAGNOSTICA E DEI SERVIZI)

PROVA SCRITTA N. 3

Approccio radiologico al paziente con ematuria: percorso diagnostico integrato.



Prova non estesa

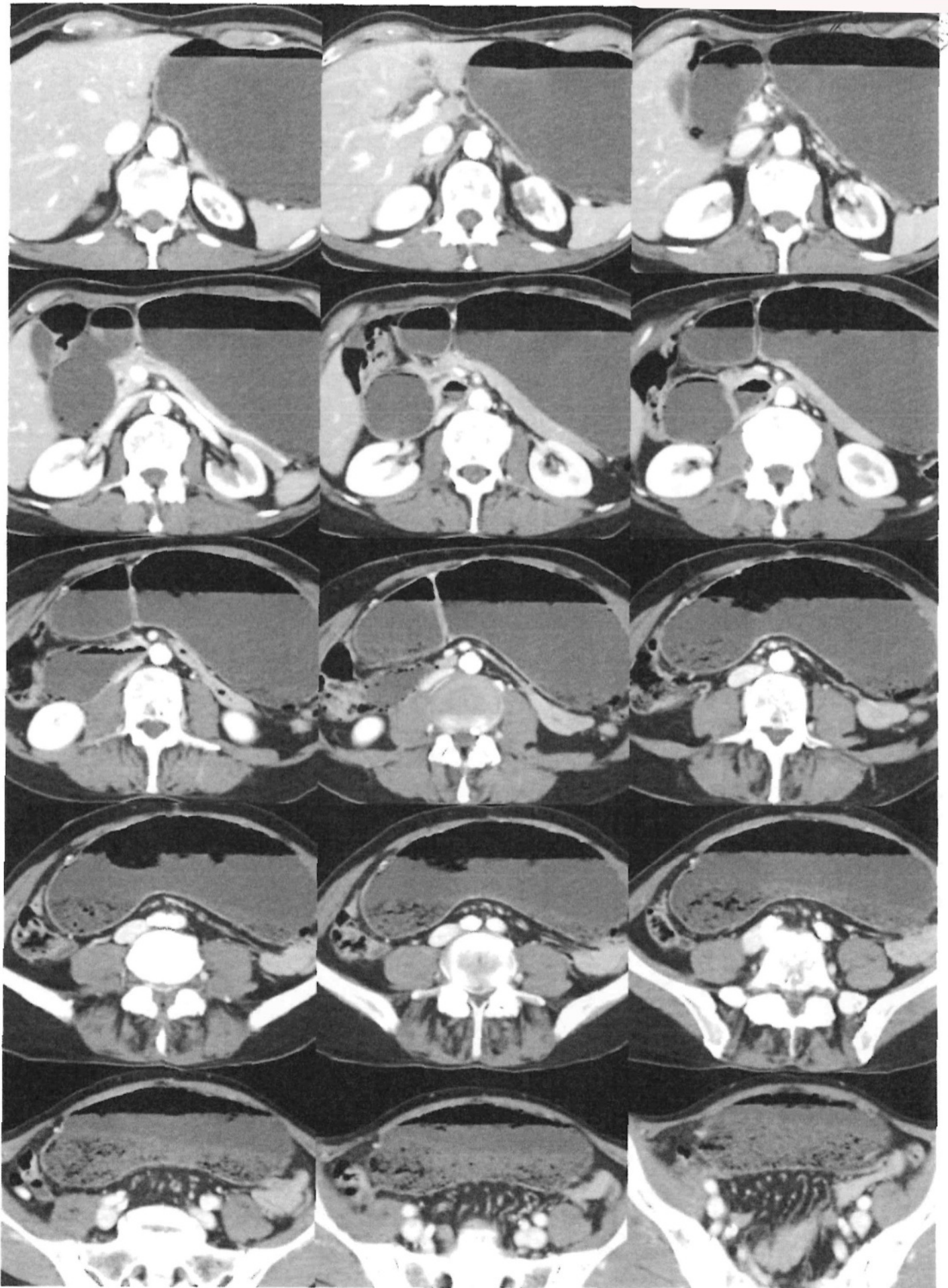
37

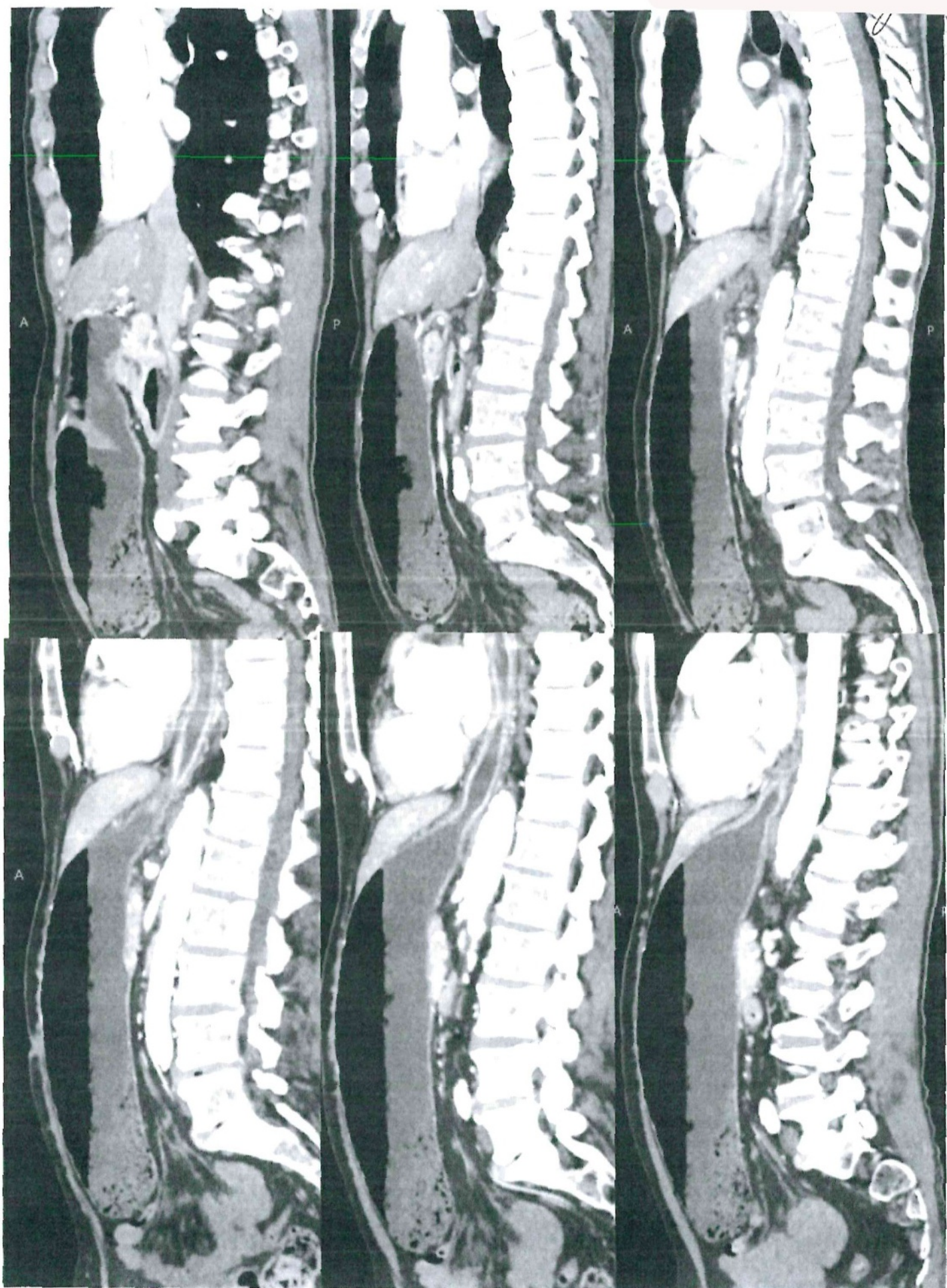
CONCORSO PUBBLICO, PER TITOLI ED ESAMI, PER LA COPERTURA A TEMPO INDETERMINATO DI N. 1 POSTO DI DIRIGENTE MEDICO - DISCIPLINA: RADIODIAGNOSTICA (AREA DELLA MEDICINA DIAGNOSTICA E DEI SERVIZI)

PROVA PRATICA N. 1

Paziente di 62 anni, accesso in PS per dolore addominale ingravescente, associato a nausea e vomito biliare. RX addome mostra marcata gastrectasia con livello idroaereo gastrico. Viene richiesta TC addome con e senza mezzo di contrasto EV per sospetta occlusione.

38 Prove non estatto







Prove mai estinte

40

CONCORSO PUBBLICO, PER TITOLI ED ESAMI, PER LA COPERTURA A TEMPO INDETERMINATO DI N. 1 POSTO DI DIRIGENTE MEDICO - DISCIPLINA: RADIODIAGNOSTICA (AREA DELLA MEDICINA DIAGNOSTICA E DEI SERVIZI)

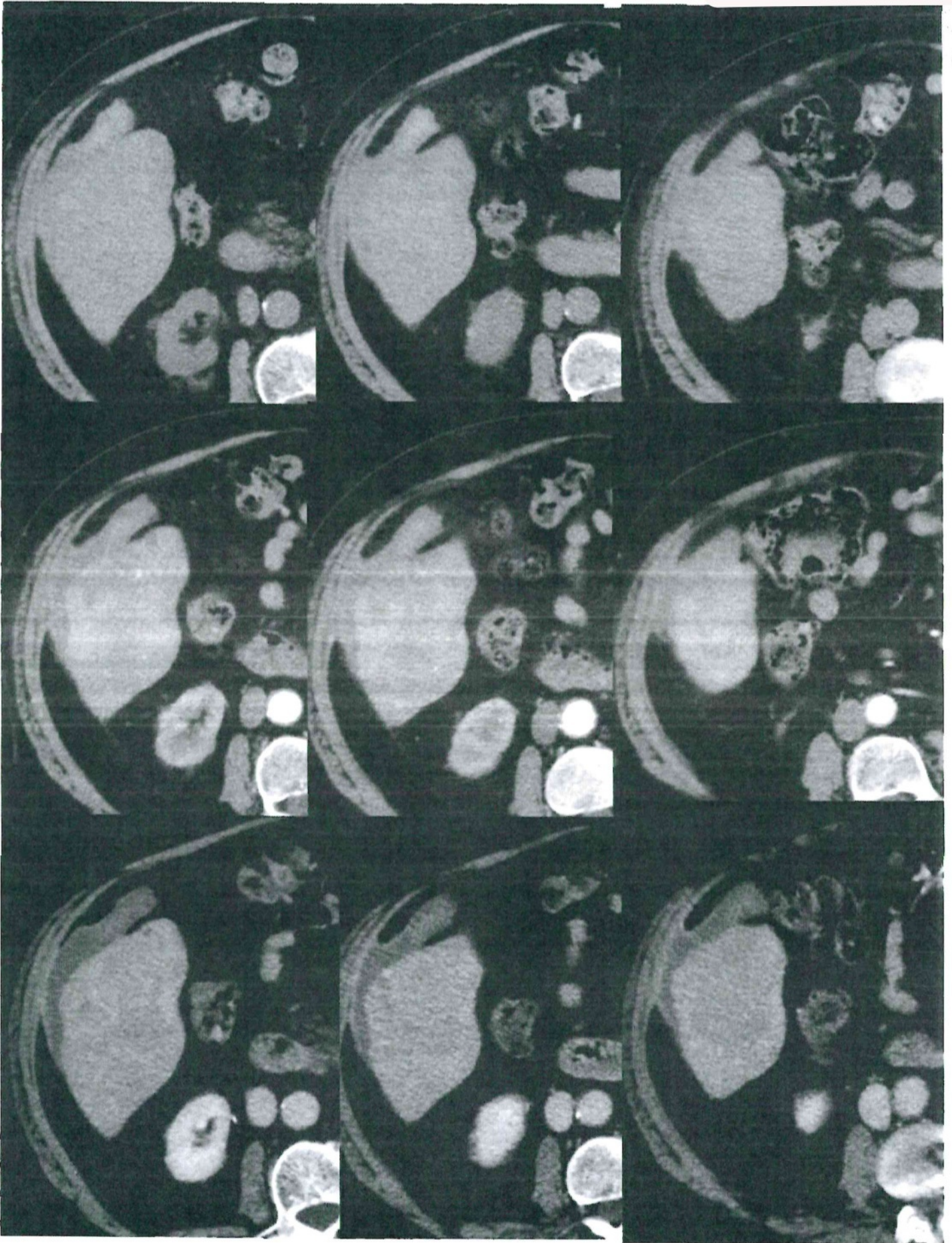
PROVA PRATICA N. 2

Paziente di 67 anni, accesso in PS per dolore addominale al quadrante superiore destro.

All'ecografia d'urgenza si rileva una voluminosa massa epatica disomogenea e vascolarizzata in soggetto con pregressa infezione da HCV. Il paziente è inviato a TC addome con priorità U, esame eseguito presso altra sede e inviato per valutazione radiologica.



41 Prova non estetica



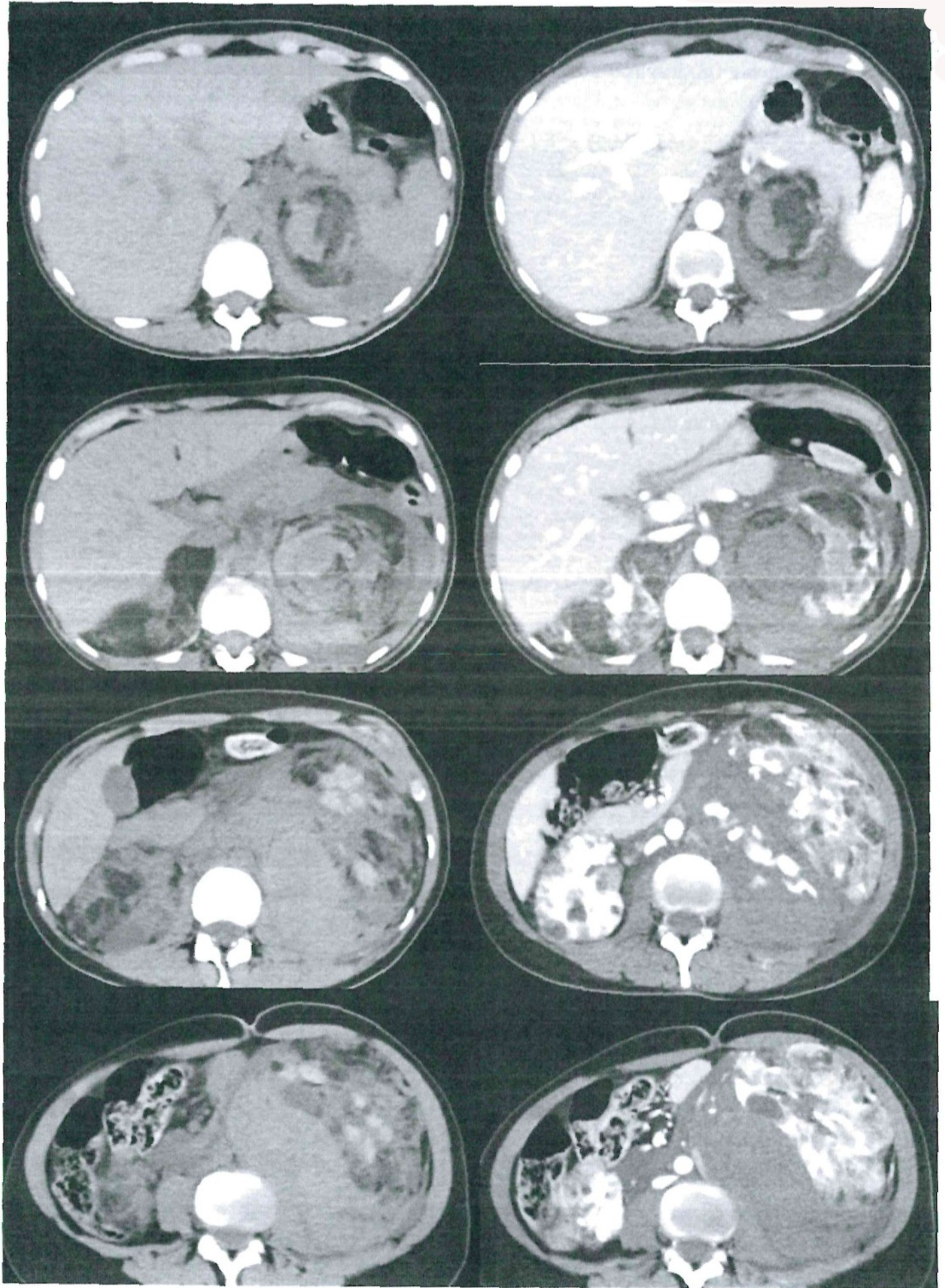


Prove esatte

CONCORSO PUBBLICO, PER TITOLI ED ESAMI, PER LA COPERTURA A TEMPO INDETERMINATO DI N. 1 POSTO DI DIRIGENTE MEDICO - DISCIPLINA: RADIODIAGNOSTICA (AREA DELLA MEDICINA DIAGNOSTICA E DEI SERVIZI)

PROVA PRATICA N. 3

Donna di 33 anni. Accesso in PS per addome acuto, dolore in regione dorsale e fianco sinistro irradiato alla fossa iliaca sinistra. Alla palpazione si apprezza un'area di iperconsistenza dura ("delle dimensioni di un'arancia"), indolente al tatto. Pregressa documentazione ecografica del 2022 con evidenza di angiomiolipomi renali bilaterali.





CONCORSO PUBBLICO, PER TITOLI ED ESAMI, PER LA COPERTURA A TEMPO
INDETERMINATO DI N. 1 POSTO DI DIRIGENTE MEDICO - DISCIPLINA:
RADIOLOGICA (AREA DELLA MEDICINA DIAGNOSTICA E DEI SERVIZI)

PROVA ORALE N. 1

Il percorso diagnostico del nodulo polmonare solitario e le indicazioni al follow-up.



CONCORSO PUBBLICO, PER TITOLI ED ESAMI, PER LA COPERTURA A TEMPO
INDETERMINATO DI N. 1 POSTO DI DIRIGENTE MEDICO - DISCIPLINA:
RADIOLOGICA (AREA DELLA MEDICINA DIAGNOSTICA E DEI SERVIZI)

PROVA ORALE N. 2

Cosa si intende per endoleak dopo trattamento endovascolare di aneurisma aortico e come
vengono classificati?



CONCORSO PUBBLICO, PER TITOLI ED ESAMI, PER LA COPERTURA A TEMPO INDETERMINATO DI N. 1 POSTO DI DIRIGENTE MEDICO - DISCIPLINA: RADIODIAGNOSTICA (AREA DELLA MEDICINA DIAGNOSTICA E DEI SERVIZI)

PROVA ORALE N. 3

Quali sono i principi fondamentali della radioprotezione secondo la normativa vigente (D.Lgs. 101/2020) e come si applicano nella pratica radiologica?